

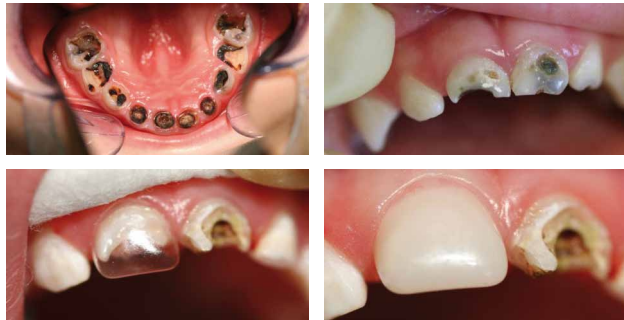UNSER LEISTUNGSSPEKTRUM

ZAHNARZTPRAXIS DR. STEFANIE COMMER

Narkosebehandlung

Aufgrund des geringen Alters, fehlender Compliance und des großen Behandlungsumfanges ist bei Kleinkindern eine sachgerechte Behandlung meist nur unter Narkose möglich.

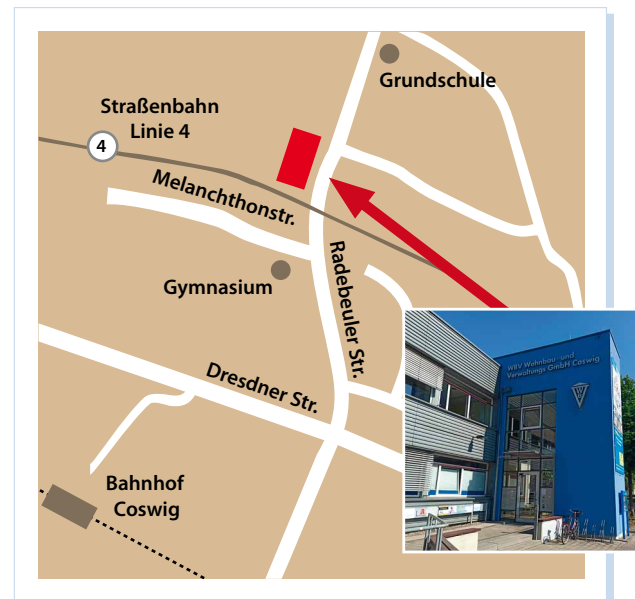Die Narkosebehandlung wird durch qualifizierte niedergelassenen Anästhesisten in unserer Praxis durchgeführt. Die Praxis verfügt über einen speziellen Raum für ein entspanntes Aufwachen nach der Narkosebehandlung.



Sanierung komplexer Gebisszerstörungen.

Durch professionelle Aus- und Weiterbildung haben wir fachspezifische und umfassende Kenntnisse und langjährige Erfahrungen speziell auf dem Gebiet der Kinderzahnheilkunde.

Sämtliche Materialien und Instrumentarien sind speziell auf die zahnärztliche Betreuung und Behandlung von Kindern abgestimmt.



ZAHNARZTPRAXIS Dr. Stefanie Commer

Radebeuler Str. 9 · 01640 Coswig

Telefon: 03523 - 73 0 72

KinderzahnarztCoswig@gmail.com

www.kinderzahnarztcoswig.de

Sprechzeiten:

Mo, Do 09 - 19 Uhr
Di - Mi 09 - 16 Uhr
Fr 08 - 15 Uhr

UNSER LEISTUNGSSPEKTRUM

Prophylaxe (Vorbeugung)

- Früherkennungsuntersuchungen für Kleinkinder (1-3 Jahre)
- Beratung der Eltern zur Prophylaxe, Mundgesundheit und "zahnfreundliche" Ernährung
- Individualprophylaxe bei Kindern und Jugendlichen (6-18 Jahre)
- Fissurenversiegelung

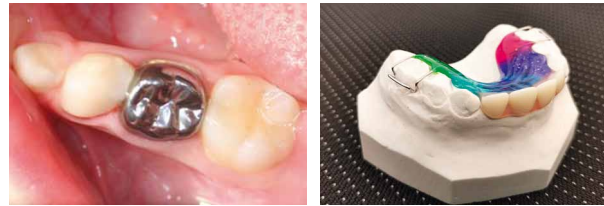Kariesbehandlung

- Behandlung von (Klein-) Kindern mit frühkindlicher Karies und behinderten Kindern und Jugendlichen unter Sedierung / Maskennarkose / Vollnarkose
- konservierende Versorgung / Füllungstherapie von Kindern / Jugendlichen mit hohem Kariesrisiko
- konventionelle Behandlung unkooperativer Patienten



Prothetische Versorgung


- Erhaltungsversuch tief zerstörter Milchzähne mit Hilfe von konfektionierten Stahlkronen im Seitzahngebiet und ästhetischen Kunststoff Kronen im Frontzahnbereich
- Kinderprothesen



Konfektionierte Stahlkrone

Ersatz der Schneidezähne

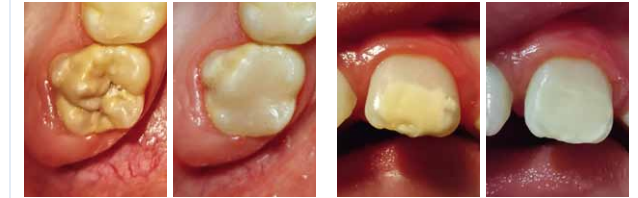→ Platzhalter nach frühzeitigem Milchzahnverlust



Herausnehmbarer Lückenhalter nach vorzeitigem Milchzahnverlust, um regelrechten Durchbruch der bleibenden Zähne zu gewährleisten.

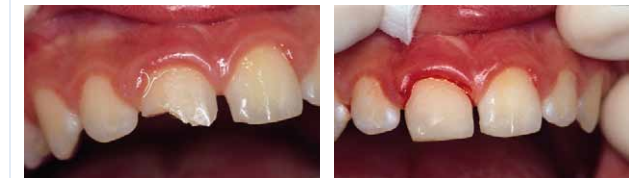MIH (Molaren-Inzisiven-Hypomineralisation)

- „Kreidezähne“-Zahnschmelzmineralisationsstörung

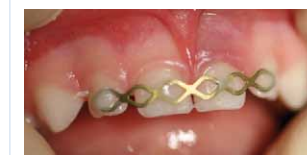

Aufbau mit adhäsiven Compositmaterialien

Behandlung traumatisch bedingter Zahnschäden



Sportunfall eines 12-jährigen Jungen, Kronenfrakturen an den oberen Frontzähnen. Versorgung der Kronenfrakturen mit Kunststoff (Komposit).



Temporäre Schienung nach Milchzahntrauma.